

***ACTAS  
LUSO ESPAÑOLAS  
DE***

**NEUROLOGIA  
PSIQUIATRIA  
Y  
CIENCIAS AFINES**



MADRID • JULIO - AGOSTO 1973 • N.º 4

# ESTUDIO DE LAS ALTERACIONES INVOLUTIVAS CEREBRALES EN LA SENILIDAD

## Cortezas temporal y occipital.

Por

J. Boya \*, L. Zamorano \*\* y J. Calvo \*\*\*

Cátedra de Histología y Embriología General de la Facultad de Medicina  
de la Universidad Complutense

### INTRODUCCION

El estudio de las alteraciones involutivas que aparecen en el cerebro de personas de edad avanzada, se ha centrado casi exclusivamente en enfermos psiquiátricos (BLESSED y col.; 1968; CORSELLIS, 1962; DAYAN, 1970; IÑIGUEZ y col., 1970; BOYA, 1972, 1973), pero estas mismas alteraciones se producen en enfermos sin afecciones psiquiátricas (GELLERSTED, 1933, BLESED y col. 1968; DAYAN, 1970; BOYA y col. 1973).

En este segundo grupo de individuos no existe una clara correlación entre los niveles psicológicos y la intensidad de las lesiones; mientras que BLESSED (1968), afirma la existencia de una clara correlación entre la cantidad de lesiones y los niveles psicológicos, tanto en sujetos normales como en enfermos psiquiátricos, GALLERSTED (1933), descri-

be lesiones cerebrales muy marcadas, tanto macroscópicas como microscópicas en personas fallecidas en plena actividad intelectual.

En un trabajo anterior (BOYA y col. 1973), iniciamos el estudio de las distintas áreas de la corteza cerebral en sujeto sin afección psiquiátrica, estudiando la corteza frontal y la parietal. En el presente trabajo, estudiamos los lóbulos temporal y occipital.

### MATERIAL Y METODOS

Hemos realizado el presente trabajo en la corteza temporal y occipital de cuarenta cerebros de personas de edad superior a los sesenta y dos años. De cada corteza cerebral tomamos dos fragmentos; uno destinado a las impregnaciones argéticas (nitrato de plata reducido de Cajal, para cortes en congelación, y la técnica de la doble impregnación de Río-Hortega), y otro, previa inclusión en parafina y cortado a 5-8 micras, se destinó a las tinciones con anilinas, hematoxilina - eosina y violeta de cresilo.

---

(\*) Prof. Adjunto de Histología de la Facultad de Medicina. Universidad Complutense. Anatomopatólogo del Hospital del Rey.

(\*\*) Catedrático de Histología de la Facultad de Medicina. Universidad Complutense.

(\*\*\*) Prof. Ayudante.

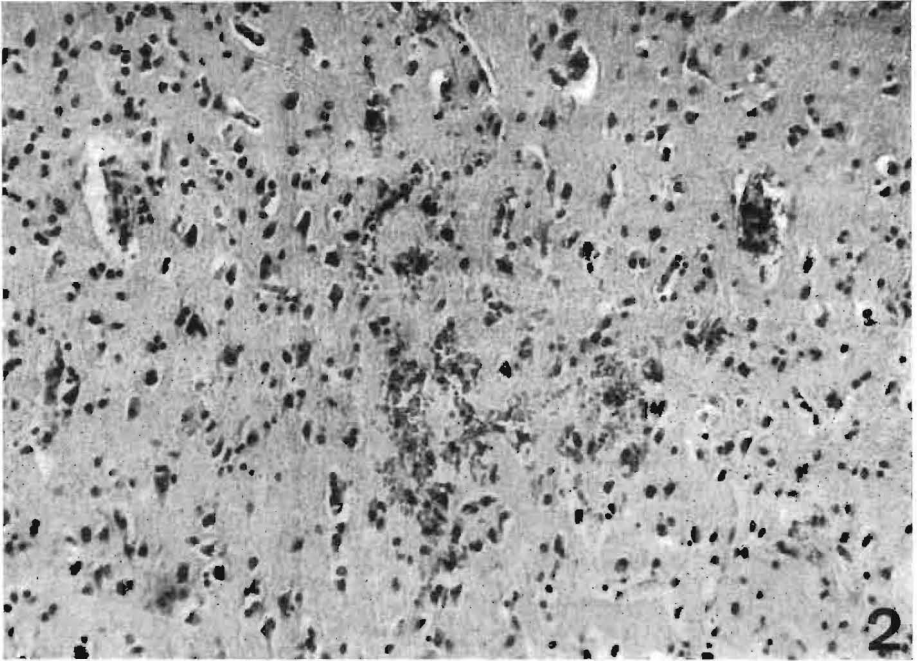


Fig. 2.—Violeta de cresilo. 10 X — Microhemorragias

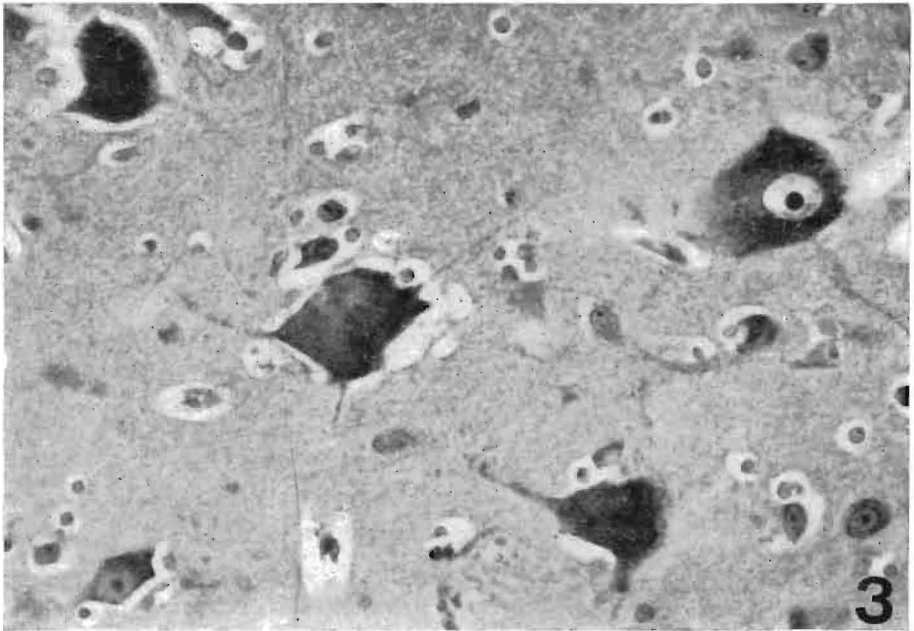


Fig. 3.—Violeta de cresilo. 40 X — Lipofuchina neuronal

frontal y parietal de ambos ventrículos. Hemorragia ventricular. Edema.

Corteza temporal: Menos de una placa senil por campo. Discreta reacción glial. Engrosamiento de la pared arteriolar. Abundantes cuerpos amiláceos en relación con meninges. Dilatación del espacio de Virchow-Robin.

Corteza occipital: Una placa senil por campo. Lipofuchina neuronal. Moderada reacción glial. Algunos cuerpos amiláceos en relación con meninges. Espacio perivascular aumentado.

9 : B. B. G., h., 65 años. Meningitis purulenta.

Peso: 1.140 gramos. Pequeñas placas de ateromatosis en los vasos de la base. Hiperemia. Edema. Exudado fibrino-purulento en la convexidad y hemisferios cerebelosos. Atrofia cortical. Luz ventricular con exudado purulento.

Corteza temporal: Engrosamiento de la pared arteriolar. Algunos cuerpos amiláceos en meninges. Pequeña cantidad de lipofuchina neuronal. Espacio perivascular aumentado.

Corteza occipital: Infiltración de lipofuchina en algunas neuronas. Discreta dilatación del espacio de Virchow-Robin. Engrosamiento en las paredes arteriolas.

10 : I. C. F., h., 73 años. Diabetes.

Peso: 1.230 gramos. Edema.

Corteza temporal: Reacción glial. Algunos cuerpos amiláceos en sustancia blanca. Dilatación del espacio de Virchow-Robin.

Corteza occipital: Depósitos de lipofuchina neuronal (Fig. 3). Reacción glial. Aumento del espacio perivascular.

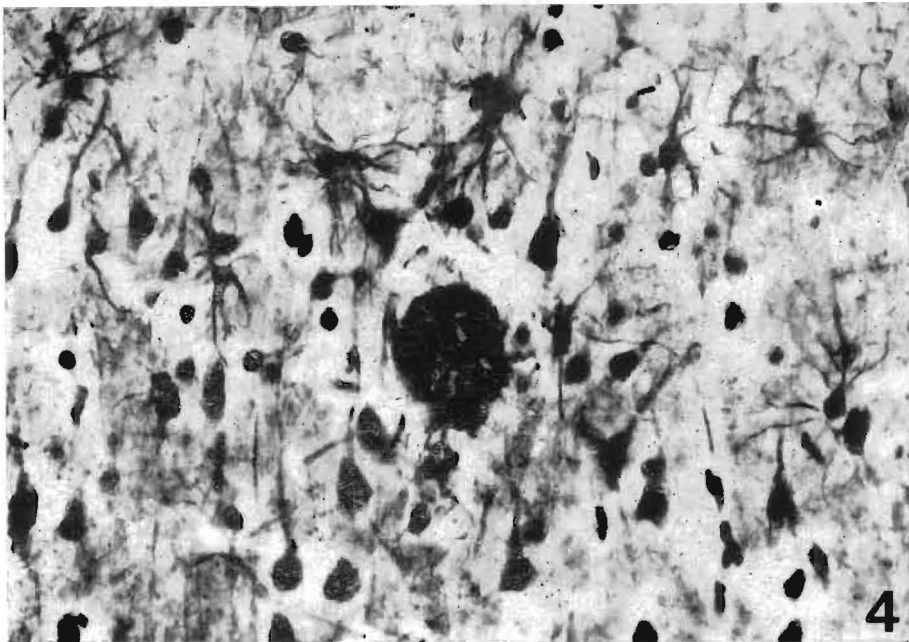


Fig. 4.—Doble impregnación de Río-Hortega. 25 X  
Reacción glial alrededor de una placa senil

11 : M. M. C., v., 78 años. Meningitis purulenta.

Peso: 1.145 gramos. Exudado fibrino-purulento en convexidad. Cavidades quísticas (0,3 cm. de diámetro) en el núcleo estriado. Edema. Placas de ateromatosis en los vasos de la base.

Corteza temporal: Reacción glial. Lipofuchina en algunos neuromas. Menos de una placa senil por campo. Dilatación del espacio de Virchow-Robin. Paredes arteriolares ligeramente aumentadas. Cuerpos amiláceos en sustancia blanca y en relación con meninges.

Corteza occipital: Tres placas seniles por campo. Espacio perivascular aumentado. Engrosamiento de las paredes vasculares. Escasos cuerpos amiláceos en sustancia blanca. Reacción glial (Fig. 4).

12 : F. G. R., h., 87 años. Carcinoma ovárico. Hemorragia cerebral.

Peso: 1.090 gramos. Pequeñas placas de ateromatosis en los vasos de la base. Hemorragia que abarca el núcleo lenticular, la cápsula interna y parte de tálamo.

Corteza temporal: Intensa reacción glial (Fig. 5). Una placa senil por campo. Lipofuchina neuronal. Espacio perivascular dilatado. Ligeramente engrosamiento de la pared arteriolar. Algunos cuerpos amiláceos en relación con meninges.

Corteza occipital: Menos de una placa senil por campo. Cuerpos amiláceos en sustancia blanca y en relación con las meninges. Discreto aumento del espacio de Virchow-Robin. Pequeña cantidad de lipofuchina neuronal. Reacción glial.

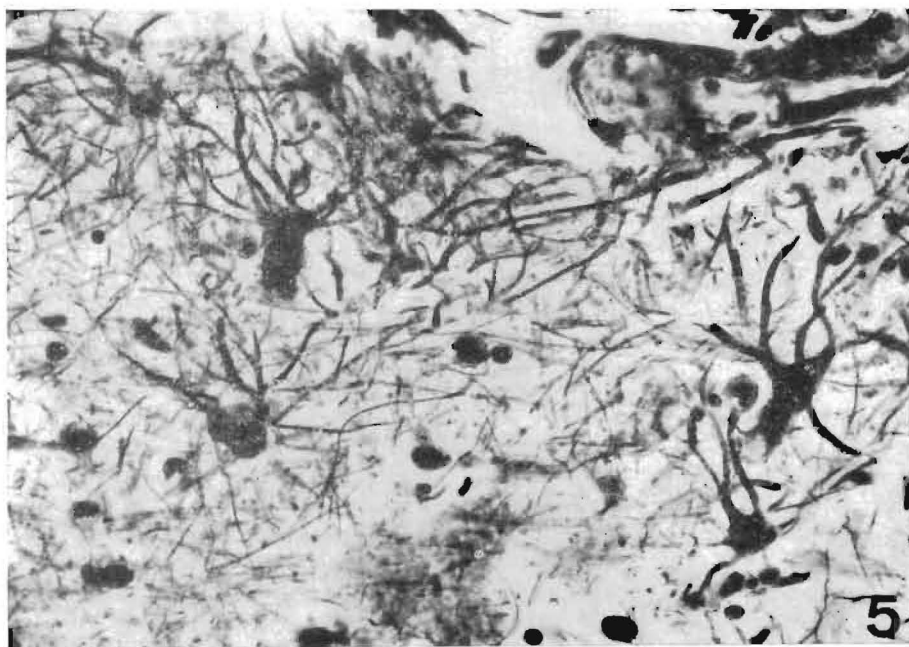


Fig. 5.—Doble impregnación del Río-Hortega. 40 X  
Reacción glial

13 : M. C. M., h., 72 años. Meningitis purulenta.

Peso: 1.200 gramos. Exudado fibrino-purulento en convexidad y base. Hemorragia subaracnoidea en polos frontales. Edema.

Corteza temporal: Reacción glial. Algunos cuerpos amiláceos en relación con meninges. Moderada dilatación del espacio de Virchow-Robin.

Corteza occipital: Pequeña cantidad de lipofuchina neuronal. Escasos cuerpos amiláceos en relación con meninges. Discreto aumento del espacio perivascular.

14 : N. M. G., v., 91 años. Tuberculosis miliar.

Peso: 1.045 gramos. Exudado seroso en aracnoides de la base. Ligera atrofia cortical. Vasos de la base endurecidos.

Corteza temporal: Cuatro placas seniles (Fig. 6) y una neurona con degeneración fibrilar de Alzheimer por campo. Ligero engrosamiento de las paredes vasculares. Cuerpos amiláceos en sustancia blanca y en relación con meninges. Discreto aumento del espacio perivascular.

Corteza occipital: Cuerpos amiláceos en relación con meninges. Paredes vasculares ligeramente engrosadas. Dos placas seniles y menos de una neurona con degeneración fibrilar de Alzheimer por campo. Dilatación del espacio de Virchow-Robin.

15 : M. Z. G., h., 74 años. Meningitis purulenta.

Peso: 1.130 gramos. Atrofia cortical. Placas de ateromatosis en los vasos de la base. Exudado purulento en los surcos de la convexidad. Hiperemia.

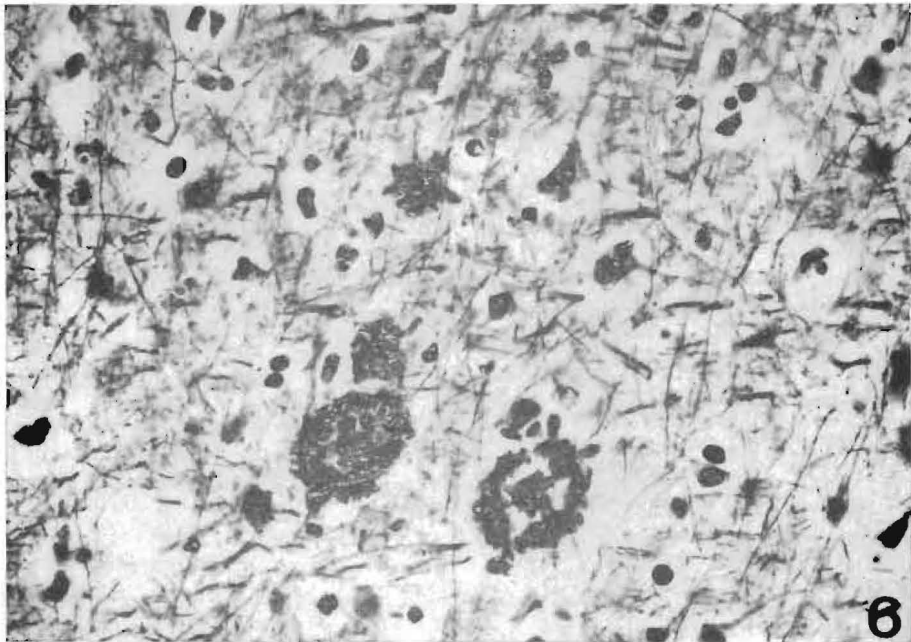


Fig. 6.—Doble impregnación de Río-Hortega. 25 X  
Placas seniles

Corteza temporal: Cuatro placas seniles por campo. Espacio perivascular ligeramente aumentado. Cuerpos amiláceos en sustancia blanca y en meninges. Discreta reacción glial. Diez neuronas con degeneración fibrilar de Alzheimer (Fig. 7).

16 : F. R. P., h., 75 años. Sarcoma uterino.

Peso: 1.200 gramos. Edema.

Corteza temporal: Dilatación del espacio de Virchow-Robin. Lipofuchina neuronal. Cuerpos amiláceos en sustancia blanca y en meninges. Reacción glial.

Corteza occipital: Lipofuchina neuronal. Cuerpos amiláceos en sustancia blanca y perivascular. Reacción glial. Espacio perivascular aumentado.

17 : S. M. D., h., 73 años. Meningitis purulenta.

Peso: 1.145 gramos. Exudado fibrinopurulento en la aracnoides de la convexidad. Gran hiperemia. Edema. Vasos de la base endurecidos.

Corteza temporal: Menos de una neurona con degeneración fibrilar por campo. Discreto engrosamiento de la pared arteriolar. Pequeña cantidad de lipofuchina neuronal. Espacio de Virchow-Robin algo dilatado.

Corteza occipital: Cuerpos amiláceos en relación con meninges. Discreto engrosamiento de la pared arteriolar. Dilatación del espacio perivascular. Lipofuchina en algunas neuromas.

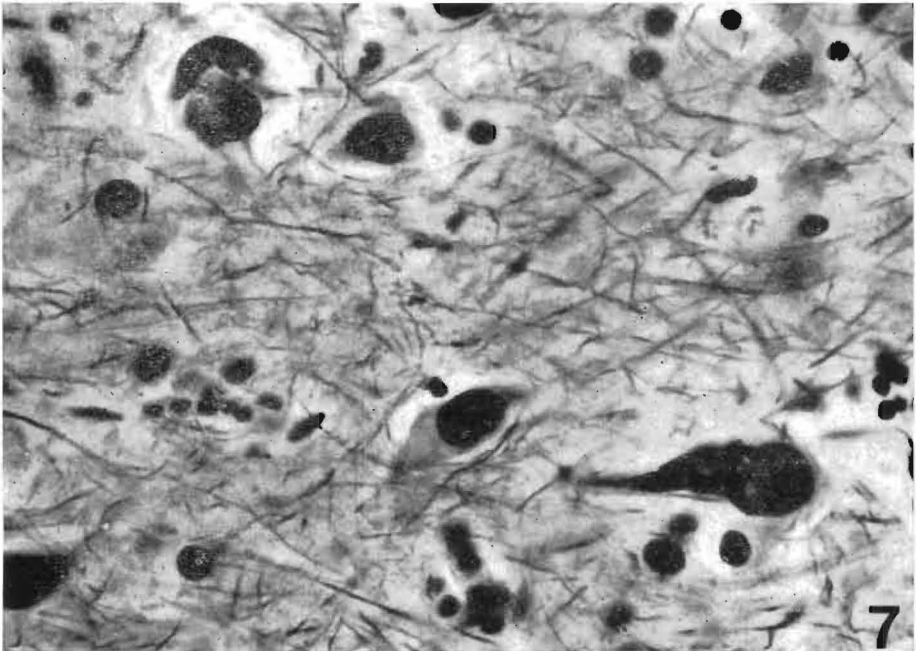


Fig. 7.—Doble impregnación de Río-Hortega. 45 X  
Neuronas con degeneración fibrilar de Alzheimer



18 : C. F. D., 83 años. Agranulocitosis.

Peso: 1.065 gramos. Ligera atrofia cortical. Discreto grado de edema. Vasos de la base endurecidos y con pequeñas placas de ateromatosis.

Corteza temporal: Paredes arteriolas aumentadas (Fig. 8). Algunos cuerpos amiláceos en relación con meninges. Espacio perivascular aumentado.

Corteza occipital: Escasos cuerpos amiláceos en relación con meninges. Dilatación del espacio de Virchow-Robin. Lipofuchina neuronal.

19 : L. C. L., v., 71 años. Neumonía.

Peso: 1.230 gramos. Hiperemia. Edema. Marcada atrofia cortical, sobre todo en lóbulos temporales.

Corteza temporal: Abundantes cuerpos amiláceos en sustancia blanca y perivas-

culares. Microhemorragias. Aumento del espacio de Virchow-Robin.

Corteza occipital: Discreta reacción glial. Dilatación moderada del espacio perivascular. Pequeño engrosamiento de la pared arteriolar. Cuerpos amiláceos en relación con meninges.

20 : M. C. C., h., 70 años. Meningitis purulenta.

Peso: 1.150 gramos. Discreto edema. Exudado fibrino-purulento en los surcos de la convexidad.

Corteza temporal: Pequeña reacción glial. Ligero aumento del espacio perivascular.

Corteza occipital: Pequeña cantidad de lipofuchina neuronal. Dilatación del espacio de Virchow-Robin.

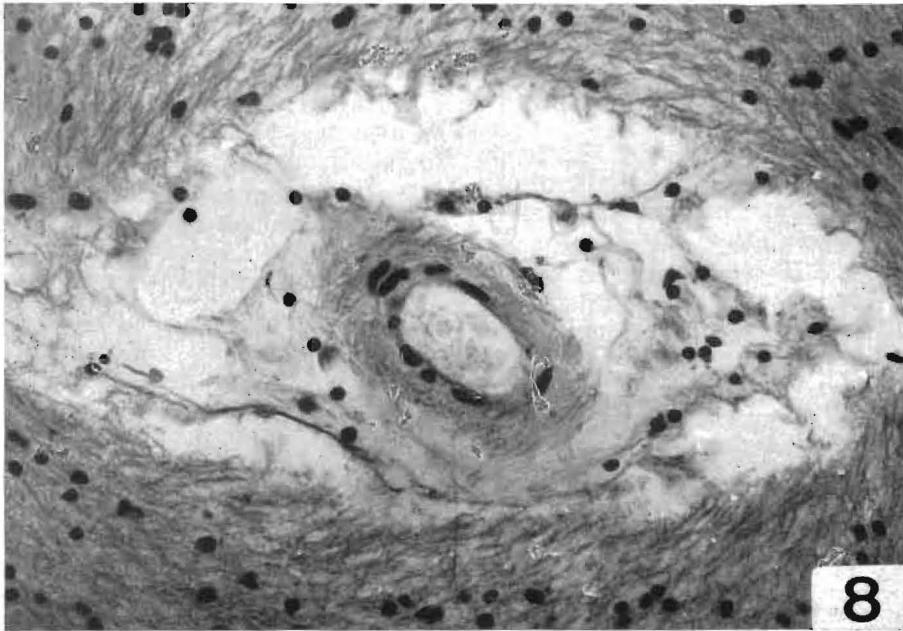


Fig. 8.—Hematoxilina-eosina. 25 X

Engrosamiento de la pared vascular con dilatación del espacio de Virchow-Robin



21 : J. P. G., v., 65 años. Meningitis purulenta.

Peso: 1.180 gramos. Gran hiperemia con edema. Exudado fibrino-purulento en convexidad. Ventriculos con pequeña cantidad de exudados purulentos.

Corteza temporal: Lipofuchina en algunas neuronas. Ligero aumento del espacio de Virchow-Robin.

Corteza occipital: Espacio perivascular algo aumentado. Lipofuchina neuronal.

22 : A. M. M., v., 65 años. Meningitis purulenta.

Peso: 1.050 gramos. Hiperemia. Exudado fibrino-purulento en los surcos de la convexidad. Ligera atrofia cortical.

Corteza temporal: Algunos cuerpos amiláceos en relación con meninges. Lipofuchina neuronal. Discreta reacción glial. Menos de una placa senil por campo.

Corteza occipital: Lipofuchina neuronal. Algunos cuerpos amiláceos en relación con meninges. Moderada reacción glial.

23 : M. O. D., h., 66 años. Meningitis purulenta.

Peso: 1.180 gramos. Gran hiperemia con edema. Exudado fibrino-purulento en los surcos de la convexidad.

Corteza temporal: Cuerpos amiláceos en sustancia blanca y perivascuales. Pequeña cantidad de lipofuchina neuronal. Dilatación del espacio de Virchow-Robin.

Corteza occipital: Dilatación del espacio perivascular. Algunos cuerpos amiláceos en sustancia blanca.

24 : R. M. H., v., 64 años. Meningoencefalitis.

Peso: 1.050 gramos. Hiperemia. Exudado en cavidades aracnoideas de la convexidad y base. Luz ventricular con pequeña cantidad de exudado purulento. Vasos de la base endurecidos.

Corteza temporal: Discreta reacción glial. Algunos cuerpos amiláceos en me-

ninges. Dilatación del espacio de Virchow-Robin.

Corteza occipital: Discreto engrosamiento de la pared arteriolar. Pequeña cantidad de lipofuchina neuronal. Dilatación del espacio perivascular.

25 : R. G. M., h., 64 años. Meningitis purulenta.

Peso: 1.210 gramos. Exudado fibrino-purulento en aracnoides de la convexidad y base. Hemorragia en tálamo. Endurecimiento de la pared arteriolar. Menos de una placa senil por campo. Dilatación del espacio de Virchow-Robin. Ligera reacción glial. Abundantes cuerpos amiláceos en relación con meninges y algunos en sustancia blanca.

Corteza occipital: Pequeña cantidad de lipofuchina neuronal. Paredes vasculares ligeramente engrosadas. Aumento del espacio perivascular.

26 : D. G. V., h., 66 años. Meningitis purulenta.

Peso: 1.125 gramos. Exudado fibrino-purulento en los surcos de la convexidad. Endurecimiento de los vasos de la base.

Corteza temporal: Cuerpos amiláceos en meninges y sustancia blanca. Aumento del espacio perivascular.

Corteza occipital: Escasos cuerpos amiláceos en relación con meninges. Dilatación del espacio de Virchow-Robin. Lipofuchina en algunas neuronas.

27 : T. O. M., h., 65 años. Meningitis purulenta.

Peso: 1.100 gramos. Exudado fibrino-purulento en surcos de la convexidad. Hiperemia.

Corteza temporal: Dilatación del espacio perivascular. Abundantes cuerpos amiláceos en sustancia blanca, perivascuales y más escasos en relación con meninges.

Corteza occipital: Escasos cuerpos amiláceos en sustancia blanca y en relación con meninges. Discreta reacción glial. Espacio perivascular aumentado.

28 : C. M. T., h., 65 años. Meningitis purulenta.

Peso: 1.170 gramos. Exudado fibrino-purulento en los surcos de la convexidad. Absceso calcificado en protuberancia. Hiperemia. Edema de intensidad moderada.

Corteza temporal: Dilatación del espacio perivascular. Lipofuchina neuronal.

Corteza occipital: Espacio de Virchow-Robin discretamente aumentado. Lipofuchina neuronal.

29 : J. R. M., v., 65 años. Meningitis purulenta.

Peso: 900 gramos. Exudado fibrino-purulento en convexidad. Edema. Atrofia cortical.

Corteza temporal: Corpúsculos amiláceos en sustancia blanca y en meninges. Aumento del espacio de Virchow-Robin.

Corteza occipital: Microhemorragias. Espacio perivascular aumentado. Algunos cuerpos amiláceos en meninges y sustancia blanca. Lipofuchina neuronal.

30 : E. A. J., h., 81 años. Meningitis purulenta.

Peso: 1.230 gramos. Intenso edema. Exudado fibrino-purulento en convexidad. Moderada dilatación ventricular con contenido purulento.

Corteza temporal: Intensa reacción glial. Menos de una placa senil por campo. Cuerpos amiláceos en meninges y en sustancia blanca. Dilatación del espacio de Virchow-Robin.

Corteza occipital: Lipofuchina en algunas neuronas. Reacción glial. Dos placas seniles por campo. Cuerpos amiláceos en sustancia blanca y algunos en relación con meninges. Dilatación del espacio perivascular.

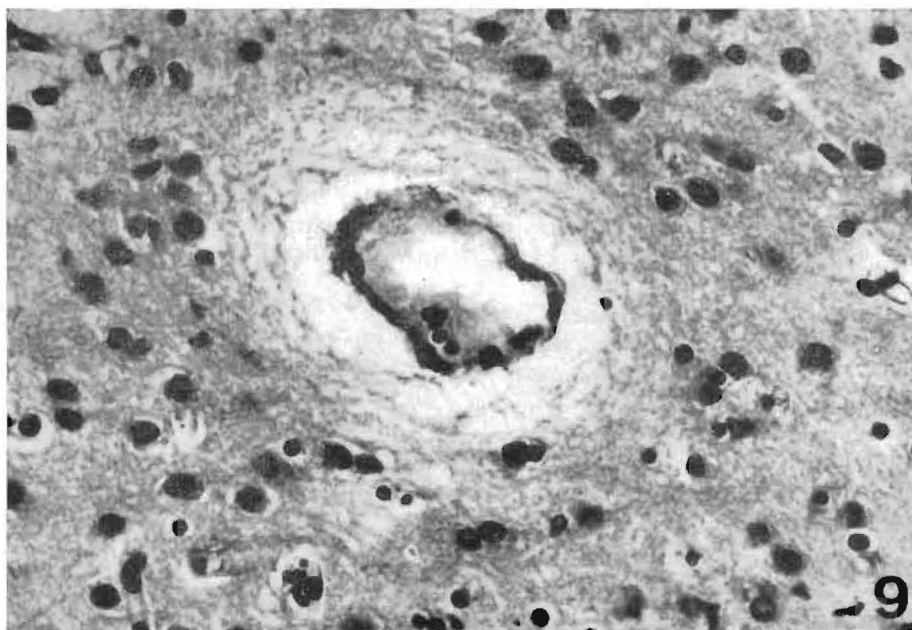


Fig. 9.—Hematoxilina-eosina. 25 X  
Dilatación del espacio perivascular

31 : G. P. R., v., 63 años. Neumonía.

Peso: 1.600 gramos. Intenso edema.

Corteza temporal: Dilatación del espacio de Virchow-Robin. Cuerpos amiláceos en sustancia blanca y en relación con meninges. Algo de lipofuchina neuronal.

Corteza occipital: Cuerpos amiláceos en sustancia blanca. Escasa cantidad de lipofuchina neuronal. Dilatación del espacio perivascular.

32 : C. L. R., h., 65 años. Hemorragia subaracnoidea.

Peso: 1.160 gramos. Discreto edema. Hemorragia subaracnoidea en polos frontales.

Corteza temporal: Discreta reacción glial. Espacio de Virchow Robin discretamente aumentado. Algunos cuerpos amiláceos en relación con meninges.

Corteza occipital: Ligero aumento del espacio perivascular.

33 : J. R. A., v., 67 años. Neumonía.

Peso: 1.150 gramos. Edema de pequeña intensidad. Atrofia cortical. Vasos de la base endurecidos y con pequeñas placas de ateromatosis.

Corteza temporal: Ligera dilatación del espacio de Virchow - Robin. Doce neuronas con degeneración fibrilar de Alzheimer y catorce placas seniles por campo. Algunos cuerpos amiláceos en relación con meninges.

Corteza occipital: Nueve placas por campo. Dilatación moderada del espacio perivascular. Algunos cuerpos amiláceos en sustancia blanca.

34 : J. R. R., v., 72 años. Tuberculosis pulmonar.

Peso: 1.100 gramos. Hiperemia. Edema. Ligera atrofia cortical.

Corteza temporal: Abundantes cuerpos amiláceos en sustancia blanca, perivascular y en relación con meninges. Espacio de Virchow-Robin aumentado.

Corteza occipital: Dilatación del espacio perivascular.

35 : D. G. J., h., 64 años. Meningitis purulenta.

Peso: 1.125 gramos. Exudado fibrino-purulento en convexidad. Contenido purulento en cavidad ventricular. Placas de ateromatosis en los vasos de la base.

Corteza temporal: Abundantes cuerpos amiláceos en sustancia blanca y perivascular. Dilatación del espacio de Virchow-Robin. Lipofuchina en algunas neuronas. Catorce placas seniles por campo.

Corteza occipital: Quince placas seniles por campo. Discreta reacción glial. Dilatación del espacio perivascular. Escasos cuerpos amiláceos en sustancia blanca y en relación con meninges.

36 : R. A. G., v., 65 años. Meningitis purulenta.

Peso: 1.130 gramos. Enturbiamiento meningeo fronto-parietal. Hiperemia y edema moderados. Ligero endurecimiento de los vasos de la base. Atrofia cortical.

Corteza temporal: Reacción glial. Nueve placas seniles por campo. Algo de lipofuchina neural. Dilatación del espacio de Virchow-Robin. Reacción glial.

Corteza occipital: Catorce placas seniles por campo (Fig. 10). Espacio perivascular moderadamente aumentado. Reacción glial.

37 : P. S. C., h., 72 años. Meningitis purulenta.

Peso: 940 gramos. Exudado fibrino-purulento en las cavidades aracnoideas de la convexidad. Hiperemia cerebral. Placas de ateromatosis en los vasos de la base. Atrofia cortical.

Corteza temporal: Lipofuchina en algunas neuronas. Dilatación del espacio perivascular.

38 : A. P. R., h., 66 años. Carcinoma renal.

Peso 1.220 gramos. Atrofia cortical moderada. Ligero edema cerebral. Algunas

placas de ateromatosis en los vasos de la base.

Corteza temporal. Menos de una placa senil por campo. Algunos cuerpos amiláceos en sustancia blanca. Dilatación del espacio perivascular. Pequeña cantidad de lipofuchina neuronal. Discreto engrosamiento de la pared arterio'ar.

Corteza occipital: Paredes algo engrosadas. Escasa lipofuchina en los somas neuronales. Espacio de Virchow-Robin algo aumentado.

39 : J. P. S., v., 90 años. Bronconeumonía.

Peso: 1.170 gramos. Abundantes placas de ateromatosis en los vasos de la base. Intensa dilatación ventricular.

Corteza temporal: Algunos cuerpos amiláceos en meninges. Microhemorragias. Espacio de Virchow-Robin algo au-

mentado. Lipofuchina neuronal. Ligera reacción glial. Menos de una placa senil por campo. Lipofuchina neuronal. Dilatación del espacio perivascular. Algunos cuerpos amiláceos en relación con meninges.

40 : J. P. C., h., 75 años. Meningitis purulenta.

Peso: 1.090 gramos. Atrofia cortical. Ligero edema. Pequeña cantidad de exudado en la convexidad. Pequeñas placas de ateromatosis en los vasos de la base.

Corteza temporal: Cinco placas seniles por campo. Dilatación moderada del espacio perivascular. Pequeño engrosamiento de la pared arteriolar. Reacción glial. Cuerpos amiláceos en sustancia blanca.

Corteza occipital: Cuatro placas seniles por campo. Espacio de Virchow-Robin aumentado. Discreta reacción glial. Engrosamiento de las paredes arteriolas.

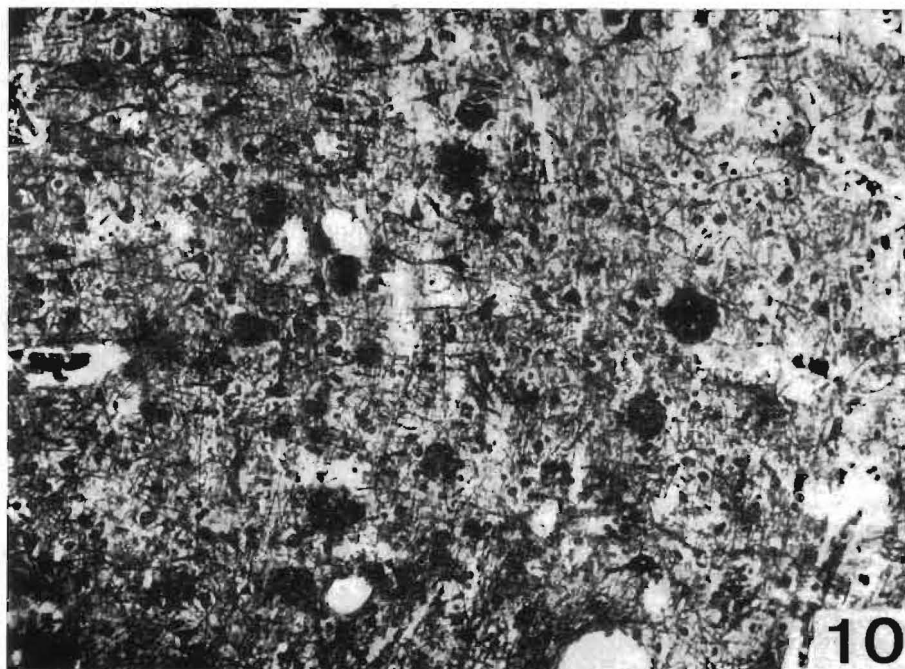


Fig. 10.—Doble impregnación de Río-Hortega. 10 X — Placas seniles

## COMENTARIOS

Nuestra serie está constituida por 23 cerebros de mujeres y 17 de hombres. La edad media del grupo es de 70,65 años, siendo la de las mujeres de 70,69 y la de los varones de 70,58 años.

Por los resultados expuestos vemos que en la corteza temporal existen placas seniles en 16 cerebros, correspondiendo nueve a mujeres y siete a hombres. En el grupo femenino tres cerebros presentan un nivel de placas superior a tres por campo (Casos números 15, 35 y 40), que corresponden a 74, 64 y 75 años, respectivamente. Precisamente el de edad menor es el que alcanza el mayor nivel de placas. Debido a este cerebro la media aritmética sobrepasa las dos placas seniles por campo.

De los siete cerebros de varones, son escasas las placas en tres (menos de una por campo), pero en los cuatro restantes (68, 91, 67 y 65 años) son abundantes, por lo que la media sobrepasa las cinco placas por campo microscópico.

Las neuronas con degeneración fibrilar de Alzheimer están presentes sólo en cuatro casos de los 40 estudiados; dos mujeres (74 y 73 años) y dos varones (91 y 67 años). En dos de ellos, mujer de 74 años y hombre de 67 años, son muy abundantes (10 y 12 neuronas por campo, respectivamente). Los dos casos se acompañan de placas seniles en cantidad considerable, sobre todo el varón (14 placas por campo).

En la corteza occipital, las placas seniles y las neuronas con degeneración fibrilar de Alzheimer están presentes en menos casos. De toda la serie sólo doce cerebros muestran placas seniles en corteza occipital, repartidos en igual cantidad entre varones y hembras, pero con mayor intensidad en los hombres. Los seis cerebros de varones tienen como mínimo dos placas por campo, siendo el nivel más alto el del cerebro número 36 con 14 placas por campo. Por el contrario, en

el caso de los cerebros de mujeres, solo tres tienen más de una placa por campo. La media aritmética no alcanza las cuatro placas por campo.

Las neuronas con degeneración fibrilar son mínimas. Sólo las hemos encontrado en una corteza occipital (una neurona por campo); corresponde a un varón de 91 años (Cerebro núm. 14), que también presenta un nivel bajo de placas seniles.

Hemos estudiado, igual que en nuestra última publicación (BOYA y col., 1973), una relación entre la aparición de las placas seniles y los signos manifiestos de arteriosclerosis en los vasos cerebrales. De los 40 cerebros estudiados, 19 presentan signos de esta afección; de éstos, 12 presentan placas seniles, siendo, por tanto, sólo cuatro los cerebros en los que hemos encontrado dicha lesión involutiva y no signos de arteriosclerosis en los vasos de la base. Todos los cerebros que presentan la mayor cantidad de placas seniles (casos números 14, 15, 33, 35, 36 y 40,) muestran signos microscópicos de arteriosclerosis en sus vasos. Los dos casos que tienen niveles altos de neuronas con degeneración fibrilar de Alzheimer (Corteza temporal de los cerebros 15 y 33) son también arterioscleróticos.

La edad media de mujeres y hombres es prácticamente la misma (70,69 y 70,58 años, respectivamente), sin embargo, las lesiones son más acentuadas en los varones. Como hemos visto, en la corteza temporal las placas seniles están presentes en nueve casos de mujeres, pero en pequeña cantidad, lo que lleva consigo que la media no alcance las tres placas seniles por campo. Por el contrario, en los varones son más abundantes, llegando la media a las cinco placas. En la corteza parietal el número de cerebros con placas es igual para los dos sexos, sin embargo, la media de los varones casi duplica la de las hembras.

Según TOMLINSON (1968), las alteraciones involutivas cerebrales se acentúan

a partir de los 70 años, en íntima relación con el déficit intelectual. Nosotros hemos dividido nuestros casos en tres grupos, por la edad: en el primero, los cerebros de edad inferior a los 71 años. Comprende 22 casos y existen placas casi en el 40 por 100 de ellos. Además, los tres casos (números 33, 35 y 36) que muestran mayor cantidad de placas pertenecen a este grupo. Uno de estos cerebros (caso número 33) tiene 14 neuronas con degeneración fibrilar por campo).

El segundo grupo, de 71 a 80 años, está integrado por 13 cerebros y cuatro tienen placas seniles. Representan el 30 por 100. El caso número 15, perteneciente a este grupo, tiene en corteza temporal 10 neuronas con degeneración de Alzheimer.

De los cinco cerebros que forman el último grupo (de 80 a 91 años), en cuatro hemos encontrado placas seniles (80 por 100).

#### RESUMEN

Se estudia la corteza temporal y occipital del cerebro de 40 ancianos sin afección psiquiátrica (23 mujeres y 17 hombres).

Las lesiones involutivas son más acentuadas en la corteza temporal que en la occipital.

Las placas seniles son más abundantes en los varones que en las hembras.

En los cerebros con signos microscópicos de arteriosclerosis son más abundantes las placas seniles.

#### SUMMARY

It is being studied the temporal and occipital cortex of the brain of forty aged people with no psychistic affection. (23 women and 17 men).

The involute injuries are more accentuated in the tempoeral cortex than in the occipital one.

The senile plaques are more abundant in males than in females.

The senile plaques are more abundant in brains with macroscopic signs of arteriosclerosis.

#### BIBLIOGRAFIA

- BLESSED, G., TOMLINSON, B. E., ROTH, M.: *The association between measures of dementia and of senile change in the cerebral grey matter of elderly subjects*. Brit. J. Psychiat. 114, 797 (1968).
- BOYA, J.: *Estudio comparativo de las alteraciones involutivas cerebrales en enfermos mentales*. II. *Corteza parietal*. Actas Luso-Esp. Neurol. Psiquiat 0, 83 (1973).
- *Estudio comparativo de las alteraciones involutivas cerebrales en enfermos mentales*. III. *Corteza temporal*. Arch. Neurobiol. 35, 323 (1972).
- *Estudio comparativo de las alteraciones involutivas cerebrales en enfermos mentales*. IV. *Corteza occipital*. Actas Luso-Esp. Neurol. Psiquiat, 2, 329 (1973).
- *Estudio comparativo de las alteraciones involutivas cerebrales en enfermos mentales*. V. *Acta de Amnon*. Arch. Neurobiol. 36, 129 (1973).
- *Alteraciones de la corteza cerebelosa en la senilidad*. (*Enfermos mentales*). Arch. Neurobiología, 36 (1973).
- BOYA, J., ZAMORANO, L., CALVO, J.: *Estudio de las alteraciones involutivas cerebrales en la senilidad*. I. *Cortezas frontal y parietal*. Arch. Neurobiol. (en prensa) (1973).
- CORSELLIS, J., BRIERLEY, J. B.: *An unusual type of pre-senile dementia*. Brain, 77, 571 (1954).
- CORSELLIS, J.: *Mental Illness and Ageing Brain*. London, Oxford University Press (1962).
- DAYAN, A. D.: *Quantitative histological studies on the aged human brain*. I. *Senile plaques and neurofibrillary tangles in "Normal" patients*. Acta Neuropatj. (Berl.) 16, 85 (1970).
- *Quantitative histological studies on the aged human brain*. II. *Senile plaques and neurofibrillary tangles in senile dementia*. Acta neuropath. (Berl.), 16, 95 (1970).
- LEÑIGUEZ, A., GARZÓN, C., BOYA, J.: *Estudio comparativo de las alteraciones involutivas cerebrales en enfermos mentales*. I. *Corteza frontal*. Arch. Neurobiol. 33, 431 (1970).
- TOMLINSON, M.: *Observations on the brain non-demented old people*. J. Neurol. Science. 7, 331 (1968).